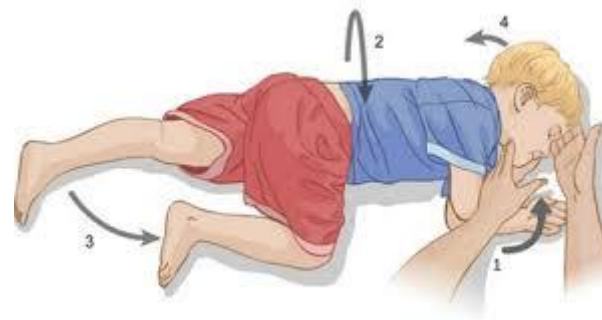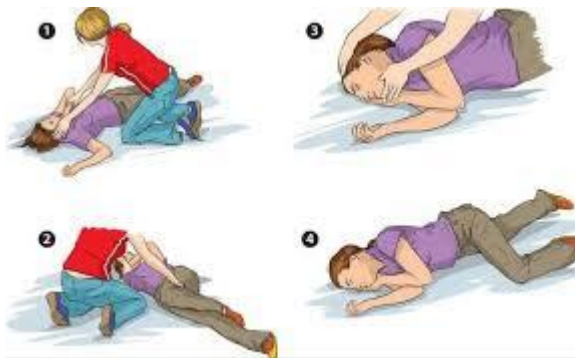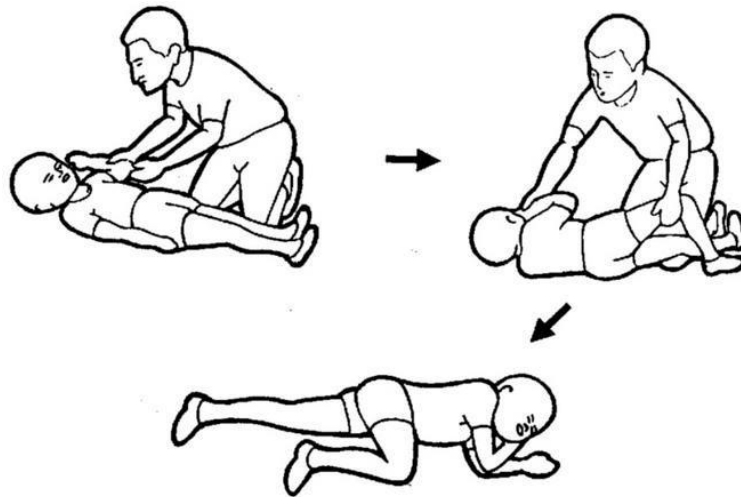
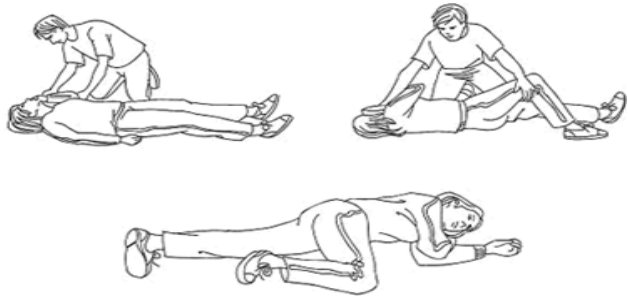


POSICIONES DE ESPERA

UT 3 PAUX

Posición Lateral de Seguridad (PLS)

- Es la postura standard de espera y transporte para un accidentado inconsciente:
- Evita que en caso de producirse vómitos, estos sean aspirados a las vías respiratorias.
- Evita también que la lengua obstruya las vías aéreas.
- Permite valorar la respiración y el pulso.
- Esta postura es totalmente estable, es decir, el lesionado no "rodará" porque está "anclado con el codo y la rodilla.



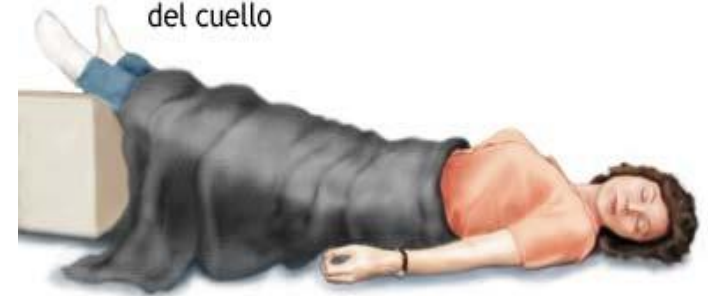Posición antishock

- Obligatoria en paciente “Chocados” o que hayan tenido gran pérdida de sangre; también en lipotimias.
- Consiste en colocar al paciente de tal manera que la cabeza quede más baja que las extremidades, consiguiendo riego sanguíneo a las parte vitales del organismo en detrimento de las extremidades:
- Elevando las piernas (antishock).

Colocación de la víctima en posición antishock o Trendelemburg

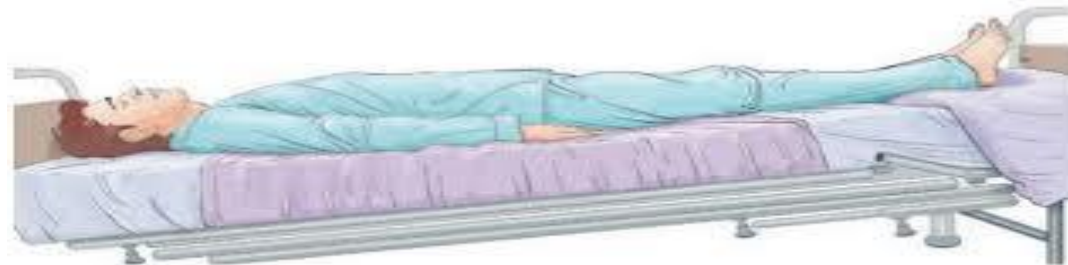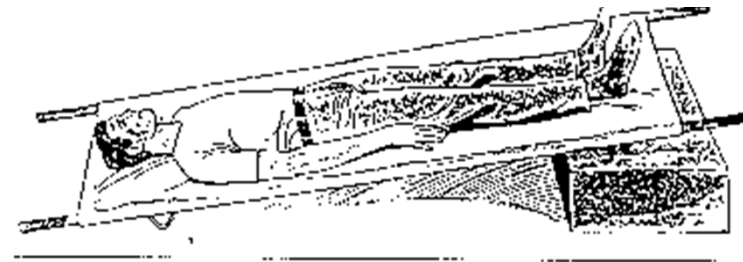


- Colocar a la víctima en posición de shock
- Mantener a la persona cómoda y cálida
- Voltar la cabeza de la víctima hacia un lado si no se sospecha de lesión del cuello



Trendelemburg

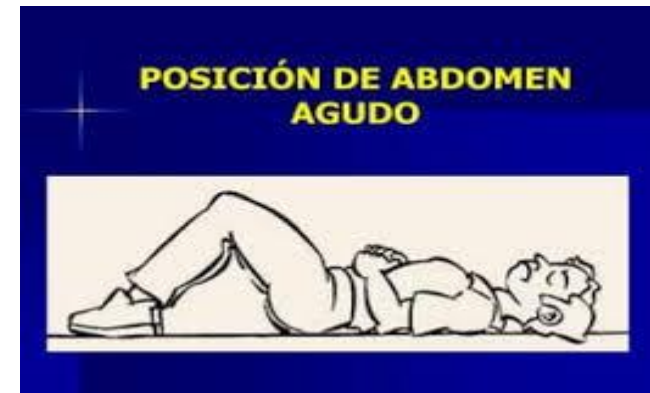
Elevando el plano de la camilla sobre la que descansa la víctima (*Trendelemburg*)



Paciente en posición de Trendelenburg.

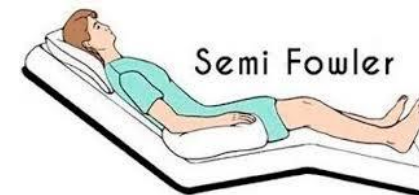
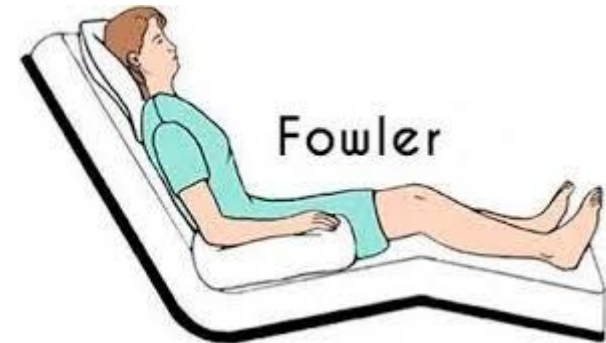
Posición de abdomen agudo

- Se utiliza para el traslado de pacientes con lesiones abdominales, sean traumáticas o patológicas.
- La víctima se traslada tumbada de espaldas y con las piernas flexionadas.
- Esta postura disminuye la presión dentro del abdomen de la víctima.



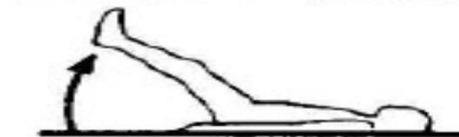Posición de insuficiencia respiratoria

- Para trasladar a pacientes con dificultad respiratoria cualquiera que sea su causa.
- Se les traslada semisentados, ya que de este modo mejora la capacidad respiratoria.
- Hay una variante de esta postura, que se emplea en paciente con heridas penetrantes en tórax, y que consiste en colocarlos semi-incorporados, pero apoyados en el lado lesionado. Se trata de facilitar la ventilación del pulmón sano.
- FOWLER




 Angina de pecho (Tórax ligeramente levantado).

 Shock cardiogénico



 Shock hipovolémico y anafiláctico (Miembros inferiores más elevados)




 Oclusión arterial miembros inferiores.

 Crisis hipertensiva.

 Falta de aire (Ej. Asma).

 Falta de aire (Ej. Edema agudo del pulmón).

 Trauma craneoencefálico.


 Trauma de tórax.

 Trauma de columna.

 Trauma de abdomen.



 Trauma de extremidades.

 Trauma de tórax